



► **Ecografia cardiaca**

L'ecografia cardiaca, ovvero l'ecocardiografia (ecocardiografia transtoracica), è un metodo non invasivo di esame del cuore per ottenere informazioni, in forma di immagine, sull'aspetto e la funzione delle principali strutture cardiache.

Oggi è un metodo indispensabile in un esame cardiologico di routine.

È indolore, innocua, senza rischi e controindicazioni e può essere ripetuta molte volte. Per questo motivo è perfettamente adatta per il monitoraggio delle malattie cardiache durante un lungo periodo di tempo. L'ecografia viene eseguita in modo che la sonda ad ultrasuoni venga premuta sul petto del paziente che sta sdraiato sul suo fianco sinistro o sulla schiena. Nel contempo, il medico può osservare su uno schermo diverse parti del cuore, misurarne le dimensioni e valutarne la funzione.

Con l'esame ecografico del cuore si possono ottenere le seguenti informazioni:

- ▶ le dimensioni delle strutture cardiache (atri, ventricoli, lo spessore del muscolo cardiaco, le dimensioni della parte iniziale dell'aorta ascendente, parte dell'arco aortico)
- ▶ il movimento del muscolo cardiaco, con possibili alterazioni della contrattilità segmentaria
- ▶ le condizioni delle valvole cardiache (si valuta l'aspetto e la funzione delle valvole, ovvero eventuali restringimenti o falli)
- ▶ le condizioni della paratia tra l'atrio e il ventricolo e la

- ▶ presenza di eventuali altri difetti congeniti
- ▶ le condizioni della membrana cardiaca,
- ▶ l'eventuale presenza di formazioni indesiderate all'interno delle cavità cardiache (coaguli, tumori benigni o maligni, ecc.)
- ▶ altre strutture abbastanza grandi da poter essere visualizzate con l'esame ecografico.

Con questo esame non si possono ottenere direttamente informazioni sui restringimenti delle arterie coronariche, ma in base a una possibile irregolarità della contrattilità segmentaria e ad altri eventuali cambiamenti, si possono fare conclusioni indirette sulla malattia coronarica.

Per una valutazione più sicura della malattia coronarica, si possono utilizzare altri metodi indiretti (ad esempio il test da sforzo ovvero il test ergometrico) o metodi diretti (la coronarografia invasiva oppure la coronarografia TC non invasiva).

In pazienti con deformità del torace, in pazienti obesi e in pazienti con malattia polmonare ostruttiva cronica, la visualizzazione delle strutture cardiache può essere difficile e talvolta impossibile.

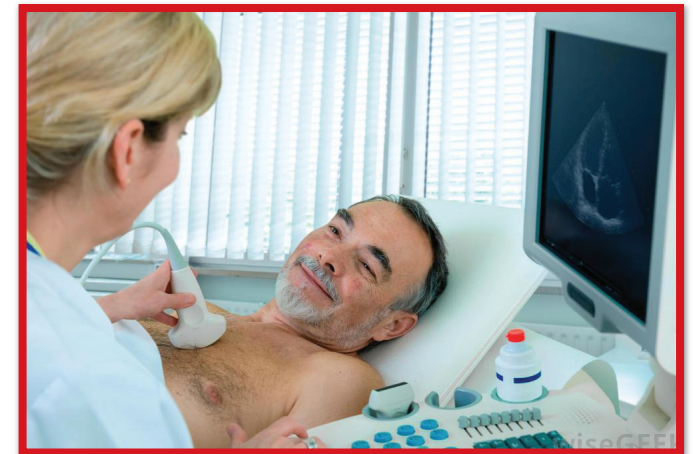
In tali situazioni si fa ricorso **all'ecocardiogramma transesofageo**.

Si tratta di un metodo in cui una sonda ecografica appositamente progettata viene introdotta nell'esofago e nello stomaco allo stesso modo in cui viene introdotto un gastroscopio. Alcune delle strutture cardiache sono più

visibili con questo metodo che con quello transtoracico, proprio perché l'esofago si trova vicino al cuore e all'aorta. L'esame viene eseguito in anestesia locale per facilitare la cooperazione con il paziente.

Si tratta di un metodo ancora più utile se si esaminano le valvole artificiali, le malattie aortiche, i tumori cardiaci, l'origine dei coaguli che portano all'embolia e le malformazioni congenite complesse.

Viene spesso utilizzato durante un intervento chirurgico al cuore nonché nel primo periodo postoperatorio.



Autore: **Dalibor Cukon**, medico specialista in medicina interna

Recensione: **Roberta Katačić**, medico, MPH

Traduzione: **Alkemist studio d.o.o.**

